ХИРУРГИЧЕСКИЕ ПРИНЦИПЫ ИМПЛАНТАЦИИ УСТРОЙСТВА МЕХАНИЧЕСКОЙ ПОДДЕРЖКИ ЛЕВОГО ЖЕЛУДОЧКА HEARTMATE 3

Пя Ю. В. [1], Бекбосынов С. Т. [1], Медресова А. Т. [1,*]
[1] Национальный научный кардиохирургический центр, Астана, Казахстан

АБСТРАКТ.
Правильная установка искусственного левого желудочка является одним из ключевых моментов в долговременности функционирования устройства. В мировой практике нет принятого стандартизированного подхода к имплантации устройства HeartMate 3. В данной статье описаны хирургические принципы имплантации устройства механической поддержки левого желудочка HeartMate 3, разработанные и используемые в нашем Центре.

КЛЮЧЕВЫЕ СЛОВА: устройство поддержки левого желудочка, механическая поддержка кровообращения, сердечная недостаточность, Казахстан

*** Корреспонденция:**
Медресова А.Т.
- кандидат медицинских наук, врач-кардиохирург отделения кардиохирургии №2.
E-mail: assel_medres@mail.ru

SURGICAL PRINCIPLES OF IMPLANTATION OF HEARTMATE 3 LEFT VENTRICLE ASSIST DEVICE

Pya Y. [1], Bekbossynov S. [1], Medressova A. [1,*]
[1] National research cardiac surgery center, Astana, Kazakhstan

ABSTRACT.
Proper left ventricular assist device insertion is one of the key steps in the long-term hemodynamic support. There is no universally accepted standardized approach of the HeartMate 3 device implantation. This article describes the HeartMate 3 left ventricular assist device implantation surgical principles of our Center, that are used in our clinical practice.

KEYWORDS: left ventricular assist device, mechanical circulatory support, heart failure, Kazakhstan

*** Correspondence:**
Medressova A.
– MD, PhD, cardiac surgeon of the Department for Cardiac Surgery #2.
E-mail: assel_medres@mail.ru

HEARTMATE 3 СОЛ ҚАРЫНШАСЫН МЕХАНИКАЛЫҚ ҚОЛДАУ ҚҰРЫЛҒЫСЫН ИМПЛАНТАЦИЯЛАУДЫҢ ХИРУРГИЯЛЫҚ ПРИНЦИПТЕРІ

Пя Ю.В. [1], Бекбосынов С.Т. [1], Медресова А.Т. [1,*]
[1] Ұлттық ғылыми кардиохирургия орталығы, Астана, Қазақстан

АБСТРАКТ.

Жасанды сол жақ қарыншаны дұрыс орнату-құрылғының ұзақ уақыт жұмыс істеуіндегі негізгі сәттердің бірі. Әлемдік тәжірибеде HeartMate 3 құрылғысын имплантациялауға қабылданған стандартталған тәсіл жоқ. Бұл мақалада біздің орталықта жасалған және қолданылатын HeartMate 3 сол қарыншасын механикалық қолдау құрылғысын имплантациялаудың хирургиялық принциптері сипатталған.

ТҮЙІН СӨЗДЕР: сол жақ қарыншаның қолдау құрылғысы, қан айналымының механикалық қолдауы , жүрек жеткіліксіздігі, Қазақстан

*** Хабарлама:**
Медресова А.Т.
- медицина ғылымдарының кандидаты,
№2 кардиохирургия бөлімінің дәрігер-кардиохирургі.
E-mail: assel_medres@mail.ru

ВВЕДЕНИЕ.

Для удовлетворительных долговременных результатов использования вспомогательных устройств левого желудочка огромную роль играет правильная установка их во время операции и сохранение этой позиции в течение жизни пациента [1]. В литературе можно найти описание способов имплантации устройств механической поддержки левого желудочка таких, как HeartMate II, HeartWare [1-6]. В настоящее время имеется тенденция к увеличению имплантаций устройств HeartMate 3 во многих странах, в том числе и в нашем Центре. Согласно 8 Ежегодному Отчету INTERMACS (Interagency Registry for Mechanically Assisted Circulatory Support – Международный регистр механически ассистируемой поддержки кровообращения) [7], в базу данных которого не входят устройства HeartMate 3, одними из частых осложнений являются кровотечение (16,24% в первые 3 месяца после операции) и инфекции (13,63%). При этом, практически 50% пациентам искусственные левые желудочки имплантируют в качестве «destination therapy» (постоянное лечение). Из 245 пациентов с устройствами HeartMate II, HeartWare, HeartMate 3 только 23 пациентам (9,38%) была выполнена трансплантация сердца в нашей стране. Основными причинами летального исхода, согласно Отчету INTERMACS, являются неврологическая дисфункция, полиорганная недостаточность, инфекции, нарушения функции устройств, недостаточность правого желудочка. Описанные методы имплантации устройств HeartMateII, HeartWare [1-6] недостаточно подходят для искусственного левого желудочка HeartMate 3, в первую очередь, в силу различных технических характеристик. Описание процедуры имплантации разработчиками устройства [8] может использоваться в качестве рекомендаций, но не имеет достаточной клинической информации. На основании клинических результатов использования различных видов устройств в нашем Центре мы разработали хирургические принципы имплантации искусственного левого желудочка HeartMate 3.

ОПИСАНИЕ ПРИНЦИПОВ.

Принцип 1. Соблюдение этапности операции. Выполнение имплантации устройства на искусственном кровообращении.

После выполнения срединной стернотомии, вскрытия полости перикарда подключают аппарат искусственного кровообращения. Параллельно ассистент собирает устройство, при этом обязательно проверяется функционирование насоса до его установки. Имплантация искусственного левого желудочка выполняется на параллельном искусственном кровообращении, что позволят безопасно и с удовлетворительной экспозицией манипулировать сердцем во время операции. Под контролем чреспищеводной эхокардиографии выбирают место для установки приточной канюли. С помощью цилиндрического ножа вырезается круглое отверстие. Подшивается манжета на «П»-образных швах с синтетическими прокладками. Устройство подсоединяют к манжете и укладывают интраперикардиально. Выполняется туннелирование кабеля устройства. Выполняется анастомоз между отточным протезом и восходящим отделом аорты. Активация искусственного левого желудочка. Профилактика воздушной эмболии под контролем чреспищеводной эхокардиографии. Фиксация bend-relief после выполнения анастомоза между отточным протезом и восходящим отделом аорты. Далее выполняется постепенное увеличение скорости устройства и отлучение пациента от

аппарата искусственного кровообращения. Гемостаз. К краям перикарда фиксируется заплата из ксеноперикарда, если пациенту планируется в будущем выполнение трансплантации сердца. Послойное ушивание грудной клетки. Фиксация кабеля устройства.

Принцип 2. Расположение приточной канюли – «finger test» (пальцевой тест). Техника «cut then sew» («разрезать, затем пришить»).

Под контролем чреспищеводной эхокардиографии пальцевым методом выбирают место для установки приточной канюли, как правило, на переднебоковой стенке левого желудочка примерно на расстоянии 1-1,5 см от верхушки и от передней межжелудочковой ветви в зависимости от размеров левого желудочка. Техника «cut then sew» («разрезать, затем пришить») позволяет лучше визуализировать полость левого желудочка для устранения потенциальных причин обструкции приточной канюли, а также позволяет контролировать эффективность наложения швов при имплантации манжеты. С помощью цилиндрического ножа вырезают круглое отверстие. Полость левого желудочка должна быть очищена от тромбов при их наличии. Накладывают 12 (в основном) П-образных швов нити Ethibond 2-0/36 с синтетическими прокладками таким образом, чтобы избежать подворачивания краев разреза внутрь полости левого желудочка. По окончании наложения швов на миокард (Рисунок 1) прошивают манжету устройства. При завязывании швов прокладки должны находиться снаружи манжеты, а не под ней. Устройство подсоединяют к манжете и укладывают интраперикардиально. Приточная канюля должна быть расположена параллельно межжелудочковой перегородке, направление ее оси должно быть проецировано в сторону митрального клапана, располагаясь, таким образом, между межжелудочковой перегородкой и боковой стенкой левого желудочка.

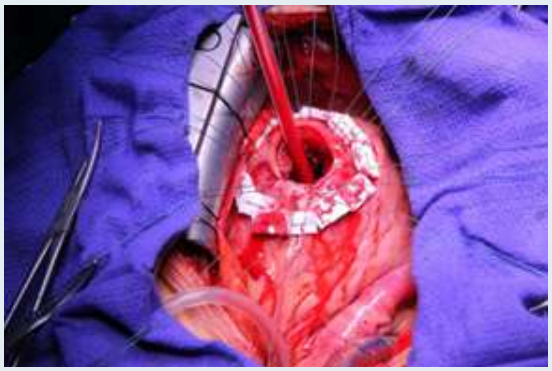

Рисунок 1. Окончательный вид наложенных швов на миокард левого желудочка.

Принцип 3. Туннелирование кабеля устройства с экстернализацией силиконовой части.

Кабель выводят стандартно прямолинейно, если пациенту планируется в последующем выполнение трансплантации сердца (BTT – «bridge to transplantation» – «мост к трансплантации»), либо в форме «С» (двойной туннель) в случае использования устройства в качестве «destination therapy» («постоянное лечение»). Разрез кожи выполняют продольно с помощью скальпеля. Кабель выводят таким образом, чтобы переходная часть велюра в силикон находилась на глубине более 1 см от поверхности кожи.

Принцип 4. Корректная длина отточного протеза.

Растяжение отточного графта выполняется до имплантации устройства. Длину выбирают таким образом, чтобы она не была слишком короткой, так как это может вызвать компрессию правого предсердия и правого желудочка, и не была слишком длинной, что может привести к перегибу отточного протеза. Разрез восходящего отдела аорты выполняют максимально проксимальнее в случае выполнения в будущем пациенту трансплантации сердца, но выше синотубулярного соединения, и на переднебоковой стенке аорты. Латеральное формирование анастомоза может вызвать компрессию верхней полой вены. Разрез отточного протеза должен быть под острым углом в 30-45°, что обеспечивает соответствие направления потока крови через отточный протез с направлением кровотока в аорте.

Принцип 5. Фиксация bend-relief после выполнения анастомоза между отточным протезом и восходящим отделом аорты, что позволяет избежать возникновения перекрута отточного протеза.

Принцип 6. Деаэрация до и после выполнения анастомоза между отточным протезом и восходящим отделом аорты.

После подсоединения помпы к манжете и выведения кабеля выполняется деаэрация путем временного снижения скорости аппара-

та искусственного кровообращения, массажа левого желудочка, ушка левого предсердия и вытеснением током крови воздуха через отточный протез. После формирования проксимального анастомоза до снятия сосудистого зажима с отточного графта активируют функцию искусственного левого желудочка, с помощью иглы выполняют профилактику воздушной эмболии под контролем чреспищеводной эхокардиографии.

Принцип 7. Скорость устройства и выход из искусственного кровообращения.

Выполняют постепенное увеличение скорости искусственного левого желудочка и снижение скорости аппарата искусственного кровообращения. Скорость устройства выбирают таким образом, чтобы была адекватная разгрузка левого желудочка, межжелудочковая перегородка располагалась ровно, не было перегрузки правого желудочка.

Принцип 8. Фиксация кабеля устройства.

Наружную часть кабеля фиксируют к коже с помощью силиконовой трубки длиной около 10 см и двух швов в течение 1 месяца, что обеспечивает удовлетворительное заживление выходной области кабеля за счет сохранения его иммобилизации.

ОБСУЖДЕНИЕ.

В литературе достаточно подробно освещены особенности имплантации устройств механической поддержки левого желудочка HeartMate II и HeartWare [1-6]. При имплантации HeartWare [9] используют технику «sew then cut» («пришить, затем разрезать»), при которой неудобно выполнять ревизию полости левого желудочка на предмет наличия возможных факторов обструкции приточной канюли. Кроме того, учитывая тот факт, что швы при подшивании манжеты, располагаются интрамиокардиально, существуют потенциальные риски обструкции приточной канюли краями миокарда со стороны полости левого желудочка, не захваченными швами. При имплантации устройства HeartMate II [10] при наложении швов для имплантации манжеты первая игла проходит через всю толщу миокарда на расстоянии 1,5 см от края разреза. Затем, этой же иглой проходят обратно на расстоянии 2-3 мм от края разреза от эндокарда к эпикарду. Согласно авторам [3, 11], данная техника позволяет снизить процент развития послеоперационного кровотечения. Однако, недостатком данной техники наложения швов для имплантации манжеты является подворачивание краев разреза внутрь полости левого желудочка, что может привести в будущем к развитию обструкции приточной канюли.

В некоторых статьях описана иная последовательность имплантации искусственного левого желудочка – выполнение туннелирования кабеля устройства, формирование анастомоза между отточным протезом и восходящим отделом аорты и затем подключение к аппарату искусственного кровообращения, либо выполнение данного оперативного вмешательства без искусственного кровообращения [3, 5]. Используемая в нашем Центре определенная этапность операции не приводит к длительному периоду искусственного кровообращения, а также использование параллельного искусственного кровообращения при имплантации искусственного левого желудочка позволят безопасно и с удовлетворительной эксплорацией манипулировать сердцем во время операции.

В рекомендациях по имплантации устройства HeartMate II [10] описывают использование «skin coring punch» (перфоратор кожи для создания круглого отверстия), являющийся более травматичным методом, который может привести к неудовлетворительному заживлению раневой поверхности, поэтому мы предпочитаем разрез кожи выполнять продольно с помощью скальпеля. Выведение кабеля с экстернализацией его силиконовой части ассоциируется с меньшим риском развития инфекционных осложнений, что согласуется с данными других авторов [12, 13].

В связи с возникновением перекрута отточного протеза устройства HeartMate 3 в отдаленном периоде у двух наших пациентов (таблица 1), а также по данным других клиник [14], было принято решение в нашем Центре фиксировать

bend-relief после выполнения анастомоза между отточным протезом и восходящим отделом аорты с целью минимизации какого-либо риска возникновения данного осложнения. Из 95 пациентов с устройством HeartMate 3 к настоящему времени выжило 82 пациента (86%), что является довольно высоким процентом выживаемости среди данной категории больных. Из них у 2 пациентов (2.1%) устройства отключены в связи с тромбозом отточного протеза в одном случае и повреждением кабеля, приведшем к остановке устройства, в другом. 8 пациентам (8.4%) была выполнена трансплантация сердца.

Таблица 1. Осложнения после имплантации устройства HeartMate 3 для механической поддержки левого желудочка 95 пациентов.

Осложнение	<30 дней		>30 дней	
	n	%	n	%
Кровотечение	6	6.3%	2	2.1%
Рестернотомия	4	4.2%	0	0%
ЖКК[a]	2	2.1%	2	2.1%
Инфекция	6	6.3%	6	6.3%
Сепсис	0	0%	1	1.1%
Кабель	3	3.1%	20	21%
Медиастинит/Ложе LVAD[b]	3	3.1%	1	1.1%
Инсульт	2	2.1%	5	5.2%
Ишемический	2	2.1%	0	0%
Геморрагический	0	0%	5	5.2%
Недостаточность ПЖ[c]	42	44.2%	3	3.1%
Установка RVAD[d]	1	1.1%	0	0%
Тромбоз LVAD	0	0%	0	0%
Тромбоз отточного протеза	0	0%	2	2.1%
Перекрут отточного протеза	0	0%	2	2.1%

[a] ЖКК – желудочно-кишечное кровотечение. [b] LVAD (left ventricular assist device) – устройство поддержки левого желудочка. [c] ПЖ – правый желудочек. [d] RVAD (right ventricular assist device) – устройство поддержки правого желудочка.

ВЫВОДЫ.

Предложенный способ имплантации искусственного левого желудочка HeartMate 3 позволяет свести к минимуму хирургические причины тромбоза устройства, кровотечения, избежать перекрута отточного протеза, снизить процент развития инфекционных осложнений области выхода кабеля, и, таким образом, улучшить долговременные результаты эксплуатации устройства. Описанные принципы установки HeartMate 3 могут быть использованы и для других видов устройств механической поддержки левого желудочка.

Конфликт интересов: не заявлен.
Источники финансирования: не заявлены.

СПИСОК ЛИТЕРАТУРЫ.

1. Adamson R. M. et al. Principles of HeartMate II implantation to avoid pump malposition and migration //Journal of cardiac surgery. – 2015. – Т. 30. – №. 3. – С. 296-299.
2. Taghavi S. et al. Surgical technique influences HeartMate II left ventricular assist device thrombosis //The Annals of thoracic surgery. – 2013. – Т. 96. – №. 4. – С. 1259-1265.

3. Pawale A., Plotkina I., Anyanwu A. C. Technique for implantation of HeartMate II left ventricular assist device with concurrent mitral and tricuspid valve repair //Annals of cardiothoracic surgery. – 2014. – T. 3. – №. 5. – C. 532.
4. Whitson B. A. Surgical implant techniques of left ventricular assist devices: an overview of acute and durable devices //Journal of thoracic disease. – 2015. – T. 7. – №. 12. – C. 2097.
5. Slaughter M. S. et al. Clinical management of continuous-flow left ventricular assist devices in advanced heart failure //The Journal of Heart and Lung Transplantation. – 2010. – T. 29. – №. 4. – C. S1-S39.
6. Krabatsch T. et al. Different surgical strategies for implantation of continuous-flow VADs—Experience from Deutsches Herzzentrum Berlin //Annals of cardiothoracic surgery. – 2014. – T. 3. – №. 5. – C. 472.
7. Kirklin J. K. et al. Eighth annual INTERMACS report: special focus on framing the impact of adverse events //The Journal of Heart and Lung Transplantation. – 2017. – T. 36. – №. 10. – C. 1080-1086.
8. HeartMate III Left Ventricular Assist System Instructions for Use //Thoratec Corporation – 2014. – Document: 109798.B.
9. HeartWare Ventricular Assist System Instructions for Use //HeartWare, Inc. Authorized – 2009.
10. HeartMate II LVAS. Система поддержки левого желудочка. Инструкции по применению // Thoratec Corporation – 2005.
11. Soleimani B., Stephenson E. R., Pae W. E. Technique for insertion of HeartMate II left ventricular assist device inflow cannula //The Annals of thoracic surgery. – 2011. – T. 91. – №. 6. – C. 2001-2002.
12. Dean D. et al. Reduction in driveline infection rates: results from the HeartMate II multicenter driveline silicone skin interface (SSI) registry // The Journal of Heart and Lung Transplantation. – 2015. – T. 34. – №. 6. – C. 781-789.
13. McCandless S. P. et al. Comparing velour versus silicone interfaces at the driveline exit site of HeartMate II devices: infection rates, histopathology, and ultrastructural aspects // Cardiovascular Pathology. – 2015. – T. 24. – №. 2. – C. 71-75.
14. Mueller M. et al. A Single Center Experience: Four Cases of Late Twisting of Outflow Grafts in HeartMate 3 //The Journal of Heart and Lung Transplantation. – 2018. – T. 37. – №. 4. – C. S146.